



Eine Unterkiefer-Totalsanierung mit Bisshebung – Step-by-Step

# MEHR ALS EIN BISSCHEN

Ein Beitrag von Ztm. Jan Gasser, Winterthur/Schweiz

Wenn bei Patienten aufgrund von Abrasionen eine Bisshebung durchgeführt werden muss, kann man nicht automatisch mit dessen Akzeptanz rechnen. Denn oft sind diese Abrasionen mit einem massiven Verlust an Zahnschubstanz verbunden, wodurch die vertikale Dimension verloren ging. Aus diesem Grund wird oft auf eine notwendige Bisshebung verzichtet und die alte Situation übernommen. Die Akzeptanz des Patienten kann jedoch erhöht werden, wenn ihr eine Schientherapie voraus geht. Im nachfolgenden Patientenfall beschreibt Ztm. Jan Gasser eine mögliche Vorgehensweise. Da dieses Konzept einfach und dennoch sicher ist, wird es der Patient Ihnen danken.

## Wax-up

Der Patient, ein über 60-jähriger Geschäftsmann, wies ein stark abradertes Gebiss auf. Nach einer ausführlichen Diagnose entschied man sich, den Biss im Unterkiefer zu heben. Die Anhebung erfolgte primär durch eine Aufbiss-Schiene und auf Dauer durch entsprechend gearbeiteten Zahnersatz. Da der Patient beim Sprechen und Lächeln fast nur die Unterkieferzähne zeigte, sollte besonderes Augenmerk auf eine naturgetreue, ästhetische Rekonstruktion gelegt werden.

Anhand der Abformung der Ausgangssituation wurde im Labor ein Modell erstellt (Abb. 1). Da die Brücke im vierten Quadranten nicht mehr erhaltungswürdig war, musste diese in der Vorbehandlung durch implantatgetragene, verblockte Kronen in regio 45 und 46 ersetzt werden. Hierfür sollten die nicht erhaltungswürdigen Zähne 45 und 48 extrahiert werden.

Zur Anhebung des Bisses wurde im Labor anhand der Modelle die Ausgangssituation analysiert. Mit den gesammelten Informationen und der Diagnose des Behandlers wurde die neue Okklusion geplant. Da im vorliegenden Fall keine Eckzahnführung etabliert werden konnte, wurden im Seitenzahngelände eine Gruppenführung und im Frontzahngelände Abrasionsflächen geplant. Damit die individuellen Patientenparameter exakt in den Artikulator übertragen werden konnten, wurde zur Sicherheit ein Gesichtsbogen verwendet.

Um die geplante Okklusion und die gewünschte Bisshebung erreichen zu können, wurde im nächsten Schritt jeder Zahn einzeln (31 bis 36 und 41 bis 44) aufgewachst und mit einer gnathologischen Kaufläche versehen. Dabei wurde versucht, möglichst flache Funktionsflächen zu erhalten, da diese vom Patienten besser akzeptiert werden. Die geplanten verblockten Kronen in regio 45 und 46 wurden als Set-up aufgestellt (Abb. 2). Mithilfe des Wax-ups kann die Zahnform individuell gestaltet und dem Erscheinungsbild entsprechend harmonisch angepasst werden. Der Zahntechniker, der Behandler und der Patient erhalten dadurch ein genaues Bild der endgültigen Restauration. Dies ist für die Akzeptanz der Bisshebung besonders wichtig. Denn nur wenn der Patient die geplanten Veränderungen annimmt, wird er die Therapie motiviert unterstützen.

Im nächsten Schritt wurde das modifizierte Modell mit Silikon abgeformt und dupliert. Mithilfe des Duplikatmodells konnte nun das Wax-up mit einem transparenten Autopolymerisat in Kunststoff umgesetzt werden (Abb. 3). Die so erhaltene Schiene, die der endgültigen Situation entsprach, wurde lingual noch etwas verstärkt.

Bei der Abgabe der Schiene an den Patienten, ist es wichtig, dass diese keine Druckstellen verursacht und als angenehm

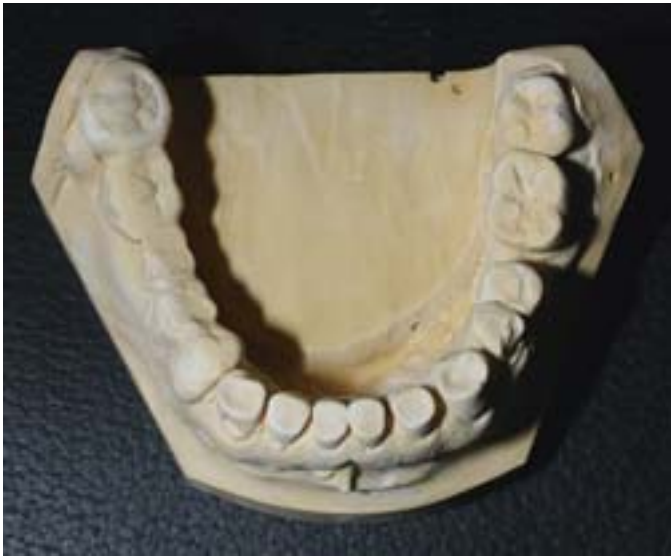

Abb. 1 Der Patient wies ein stark abradiertes Gebiss auf. Anhand der Abformung der Ausgangssituation wurde im Labor ein Modell erstellt

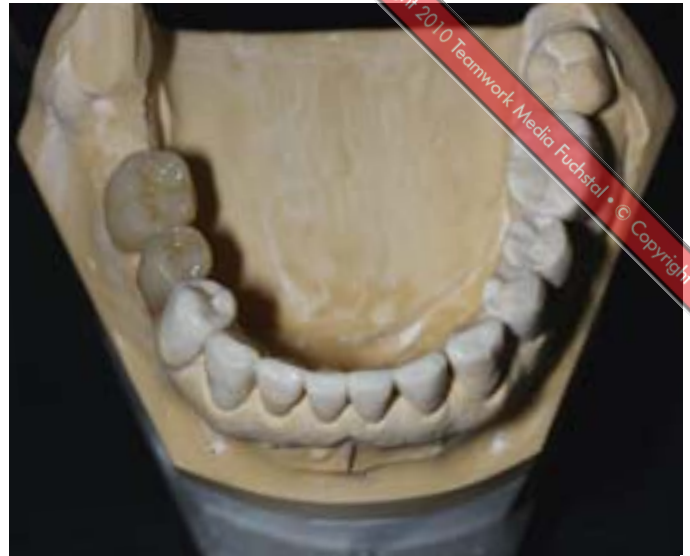

Abb. 2 Um die geplante Okklusion und die gewünschte Bisshebung erreichen zu können, wurde jeder Zahn einzeln gnathologisch aufgewacht. Die geplanten verblockten Kronen regio 45 und 46 wurden als Set-up aufgestellt

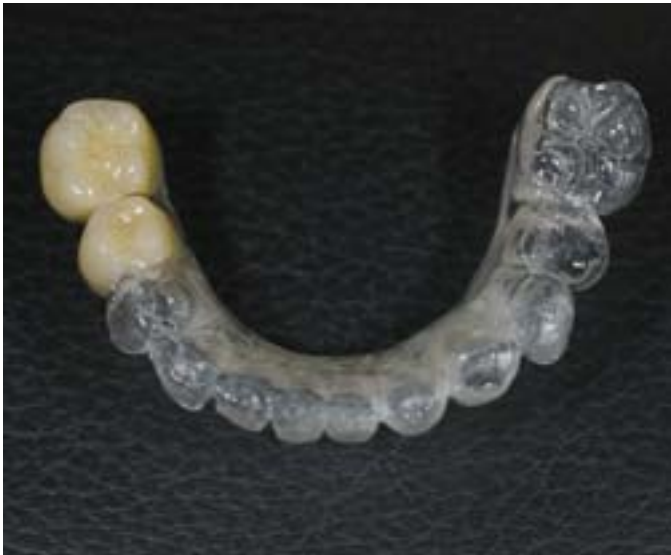

Abb. 3 Das modifizierte Modell wurde dupliert und auf dessen Basis das Wax-up mit einem transparenten Autopolymerisat in Kunststoff umgesetzt

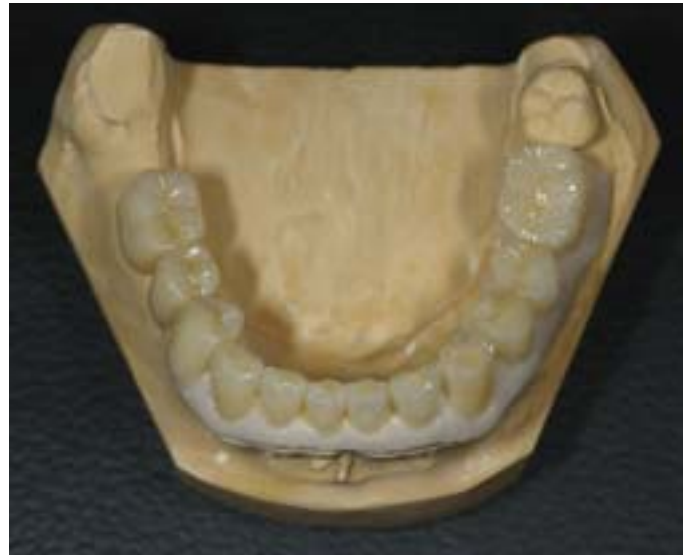

Abb. 4 Ein Provisorium aus zahnfarbenem Autopolymerisat wurde angefertigt. Im Vestibulum wurde zusätzlich Autopolymerisat aufgebracht. Dieses Zahnfleischschild dient der sicheren Positionierung des Provisoriums im Patientenmund

empfunden wird. Denn nur wenn der Patient die Schiene konsequent trägt, kann er sich langsam an seine neue Bisshöhe gewöhnen. Erst wenn der Patient die neue Situation als angenehm und normal empfindet und sein Einverständnis gibt, kann die Versorgung fortgesetzt werden.

### Provisorium

Für die provisorische Phase wurde zunächst das Duplikat der Ausgangssituation präpariert. Nun wurde hierüber, mithilfe eines Silikonschlüssels des Wax-ups, ein Eierschalenprovisorium angefertigt. Zunächst wurde der Dentinkörper über den

Vorwall polymerisiert, dieser dann reduziert und mit Schmelzmasse komplettiert. Um im Patientenmund eine bessere Passung des Provisoriums zu erreichen, wurde im Bereich des Zahnfleisches eine dünne Schicht Kunststoff aufgebracht und das gesamte Provisorium bis auf diesen Bereich hauchdünn abgeschliffen.

Die passgenauen Zahnfleischflügel garantieren beim Unterfüttern im Patientenmund, dass sich das ausgeschliffene Provisorium exakt reponieren lässt, da es auf dem Zahnfleisch, das ja unverändert bleibt, abgestützt wird. Das Provisorium wurde anschließend farblich und strukturell individualisiert (Abb. 4).

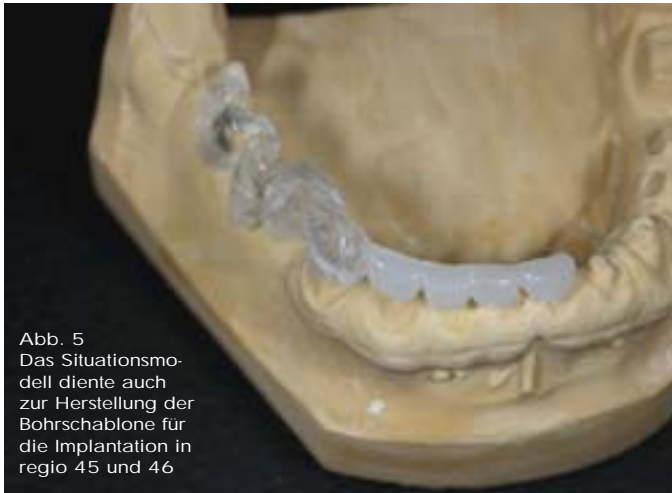

Abb. 5  
Das Situationsmodell diente auch zur Herstellung der Bohrschablone für die Implantation in regio 45 und 46

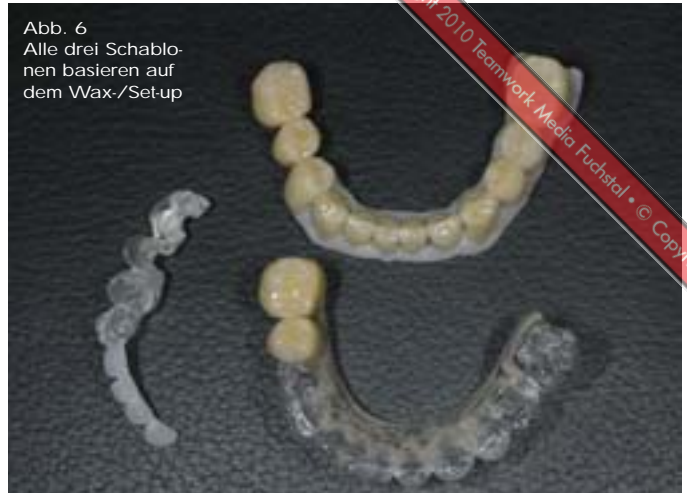

Abb. 6  
Alle drei Schablonen basieren auf dem Wax-/Set-up

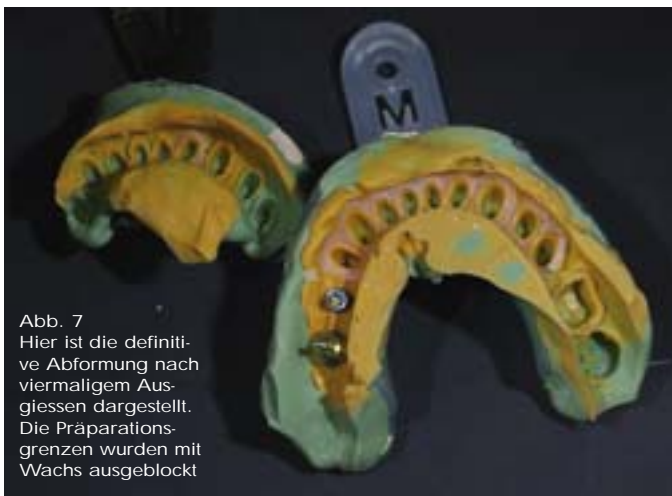

Abb. 7  
Hier ist die definitive Abformung nach viermaligem Ausgießen dargestellt. Die Präparationsgrenzen wurden mit Wachs ausgeblockt



Abb. 8 Das Pendel von Zirkozahn erlaubt die Herstellung absolut passgenauer verblockter Implantatkronengerüste

## Die endgültige Versorgung

Das Situationsmodell diente auch zur Herstellung der Bohrschablone für die Implantation in regio 45 und 46 (Abb. 5). Somit konnten wir dem Behandler für die nächste Sitzung alle relevanten Unterlagen mitgeben. In der Abbildung 6 sind die drei Schablonen dargestellt, die im Grunde alle auf dem Wax-/Set-up basieren. In der besagten Sitzung extrahierte der Behandler vorsichtig die Zähne 45 und 48 und inserierte die beiden Implantate in regio 45 und 46. Die mitgelieferte Bohrschablone leistete ihm dabei gute Dienste und stellte für uns Zahntechniker sicher, dass die Implantate dort sassen, wo sie unserer Prothetik dienlich waren.

Vor der Unterfütterung des Provisoriums testete der Behandler die Passung im Mund, sodass eventuell vorhandene Störstellen hätten entfernt werden können. Anschliessend wurde mit Autopolymerisat unterfüttert.

Nach der Eingliederung des Provisoriums warteten wir wieder so lange, bis sich der Patient an die neue Situation gewöhnt hatte. Im hier dargestellten Fall war der Patient bereits nach der Eingliederung des Provisoriums sehr zufrieden und signalisierte uns, dass wir fortfahren konnten.

Nach dem Abheilen des Zahnfleisches erfolgte die Feinpräparation der Zähne 31 bis 36 und 41 bis 44. Anschliessend wurde eine Bissregistrierung vorgenommen. Hierfür teilte der Behandler das Schalenprovisorium an der Mittellinie in zwei Hälften. Nun wurde die eine Hälfte des Provisoriums entfernt und in diesem Quadranten ein Bissregistrator erstellt. Dann wurde sie wieder eingesetzt, die andere Hälfte des Provisoriums entfernt und auf der nun unabgestützten Seite ein Bissregistrator erstellt. Setzt man nun beide Bissregistrare ein und der Patient findet diesen Biss, kann man sicher sein, dass der Biss exakt übernommen wurde.

Anschliessend formte der Behandler die Situation ab (Abb. 7). Diese Abformung diente der Herstellung eines Sägeschnittmodells, einer Zahnfleischmaske und zweier Kontrollstümpfe je Stumpf.

Nun konnten im Labor die Zirkonoxid-Gerüste hergestellt werden. Die Stabilität von Zirkonoxid ist immer wieder verblüffend. Dieser Umstand und die anderen positiven Materialeigenschaften haben dazu geführt, dass bei uns nur noch sehr selten gegossene Strukturen hergestellt werden. Auch in die-





Abb. 9  
Ein Zirkonoxid-Probegerüst wurde nach dem Aufpassen mit 35 N auf die Abutments geschraubt ...



Abb. 10 ... und die Schraubengänge mit der Kramponzange zusammengedrückt. Zerstörende Prüfung!



Abb. 11  
Das Probegerüst brach nicht an der Verblockung, sondern die provisorische Schraube wurde verbogen



Abb. 12  
Die Herstellung der eigentlichen  $ZrO_2$ -Gerüste mit dem Kopierfrässystem

sem Fall haben wir uns bewusst für Zirkonoxid entschieden, da dieses Material gerade bei der Bisshebung eines Bruxers einige Vorteile aufweist.

Mithilfe des Silikonschlüssels des Provisoriums modellierte der Techniker ein Kunststoffmodell der verblockten Implantatkronen. Dazu kann entweder der Hohlraum zwischen dem Implantatmodell und dem Überwall komplett mit Modellierkunststoff befüllt werden, oder aber das Brückengerüst sukzessive aufgebaut und die Dimensionen mit dem Silikonschlüssel überprüft werden. In beiden Fällen erhält man ein Gerüst, dass die Verblendkeramik in idealer Weise unterstützt.

Mithilfe des Pendels von Zirkonzahn lassen sich die verblockten Implantatkronengerüste absolut passgenau und einfach herstellen (Abb. 8). Um die bemerkenswerten Materialeigenschaften des Zirkonoxids zu verdeutlichen, wurde für diesen Fall folgender Versuch unternommen. Das gefräste und dichtgesinterte Zirkonoxid-Gerüst wurde nach dem Aufpassen mit 35 N auf die Abutments geschraubt (Abb. 9) und die Schraubengänge der provisorischen Schrauben mit der Kramponzange zusammengedrückt (Abb. 10). Und siehe da, das Gerüst

brach nicht an der Verblockung. Vielmehr verbog sich die Schraube. Das heisst, dass das schwächste Element dieser Konstruktion die Schraube ist (Abb. 11).

Nach diesem Test wurden alle Zirkonoxid-Gerüste gefräst (Abb. 12) und mit einem Kunststoffaufbiss versehen und einprobiert. Der Biss passte einwandfrei. Also hatte sich der geringe Mehraufwand bei der Bissnahme über Kreuz gelohnt.

Schliesslich werden die Gerüste mit Keramik verblendet. Da der Patient ein über 60 Jahre alter Geschäftsmann ist, der fast nur die Unterkieferzähne zeigt, wurde versucht, die Natur so gut wie möglich zu imitieren (Abb. 13 bis 18) – in den Abbildungen 17 und 18 wird die Imitation eines vertikalen Schmelzrisses gezeigt.

Abplatzungen bei verblendetem Zirkonoxid können durch eine gute Höckerunterstützung und kontrollierte Abkühlung beim Brennen weitestgehend verhindert werden. Wir verwenden bei uns im Labor Zirkonoxid seit fünf Jahren und können auf 1 200 Zirkonoxid-basierte Kronen zurückblicken. Die Anzahl der Abplatzungen liegt bei zirka 1 %, wovon die meisten auf Fehler bei der Gerüstgestaltung und bei einer Brückenver-

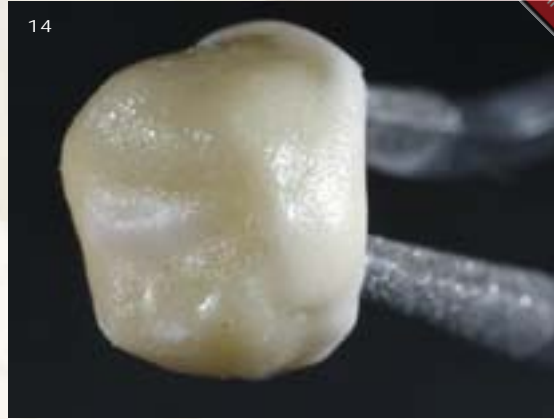
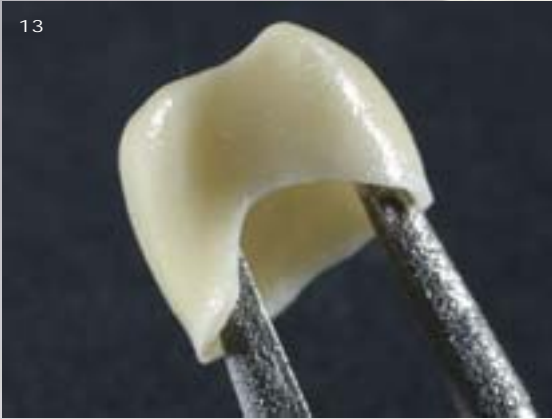
Abb. 13 bis 16 Die Zirkonoxid-Gerüste wurden mit Keramik verblendet. Da der 60-jährige Patient fast nur die Unterkieferzähne zeigt, wurde versucht, die Natur so gut wie möglich zu imitieren



Abb. 17 und 18 Hier ist die Imitation eines vertikalen Schmelzrisses dargestellt

sorgung auf eine fehlende Langzeitabkühlung zurückzuführen sind. Eine Neuherstellung war jedoch in keinem der Fälle notwendig. Aus diesem Grund sind wir mit dieser Technologie sehr zufrieden. Kontrollstümpfe sind bei Zirkonoxid-basierten Restaurationen noch wichtiger als bei VMK-Restaurationen. Wie man in den Abbildungen 19 bis 21 sehr gut erkennen kann, ist der Randbereich des Meistermodells nicht mehr sehr vertrauenswürdig. Aus diesem Grund wurde und wird jede Krone auf dem Kontrollstumpf aufgesägt (Abb. 22). Da-

nach überprüfen wir die Kronen zusätzlich auf dem ungesägten Modell. Erst dann werden die approximalen Kontaktpunkte auf dem ungesägten Kontrollmodell eingestellt (Abb. 23). Danach folgt der Glanzbrand. Generell versuchen wir, die Keramik nach dem Glanzbrand nicht mehr zu bearbeiten. Wir strahlen die Gerüste basal noch mit  $50\ \mu\text{m}\ \text{Al}_2\text{O}_3$  und einem Druck von 2 bar aus. Das Aus- oder generell das Abstrahlen von Zirkonoxid ist sehr umstritten. Wir folgen jedoch dem Gedanken: abstrahlen ja, aber massvoll.

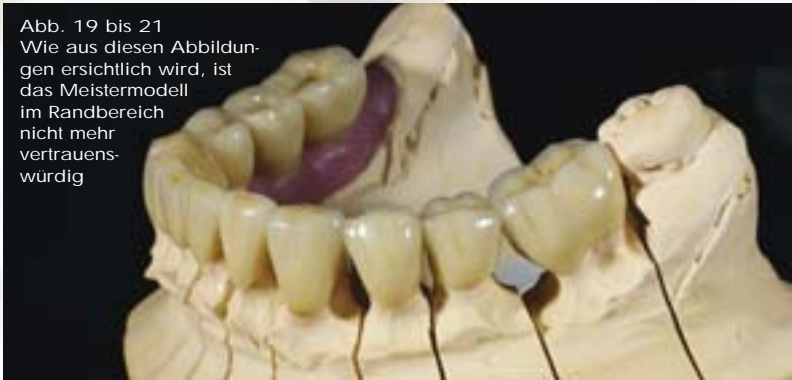
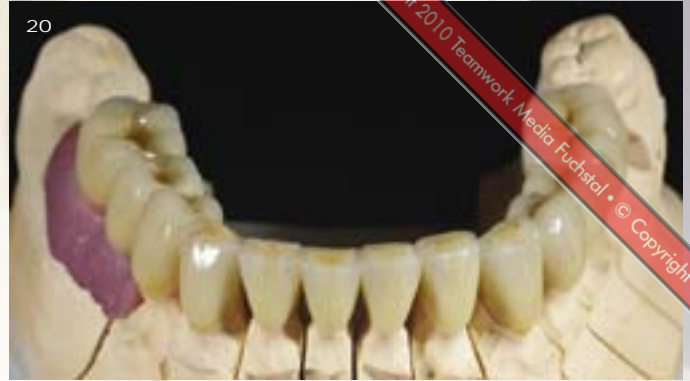
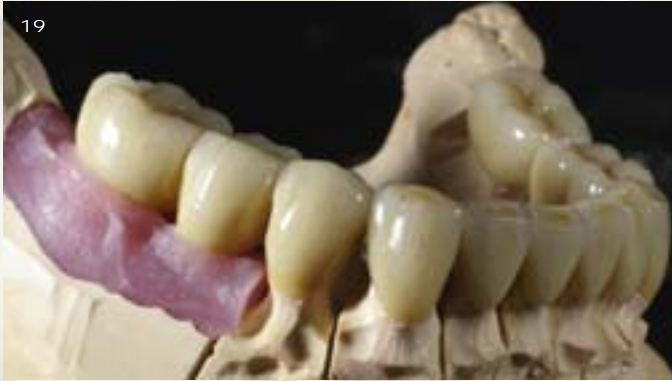Abb. 19 bis 21  
Wie aus diesen Abbildungen ersichtlich wird, ist das Meistermodell im Randbereich nicht mehr vertrauenswürdig

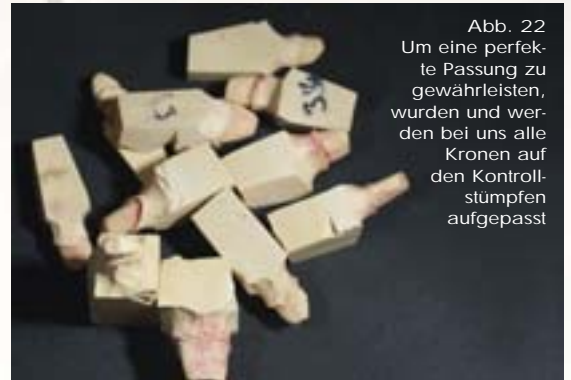

Abb. 22  
Um eine perfekte Passung zu gewährleisten, wurden und werden bei uns alle Kronen auf den Kontrollstümpfen aufgepasst

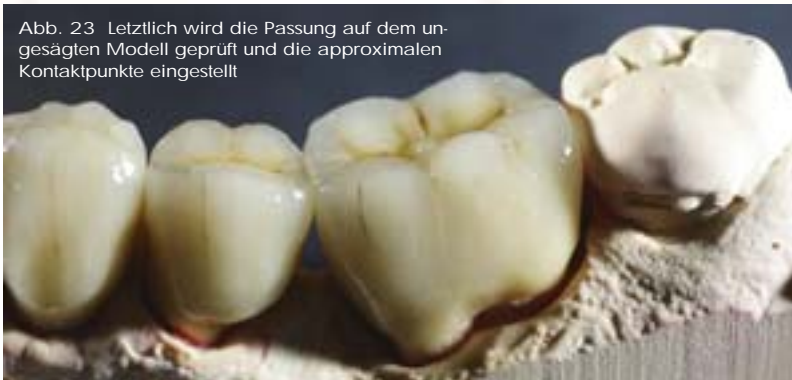

Abb. 23 Letztlich wird die Passung auf dem ungesägten Modell geprüft und die approximalen Kontaktpunkte eingestellt




Abb. 24  
Die fertige Restauration im Artikulator





work-Media Fuchstal • © Copyright 2010 Media Fuchstal • © Copyright 2010 Te...

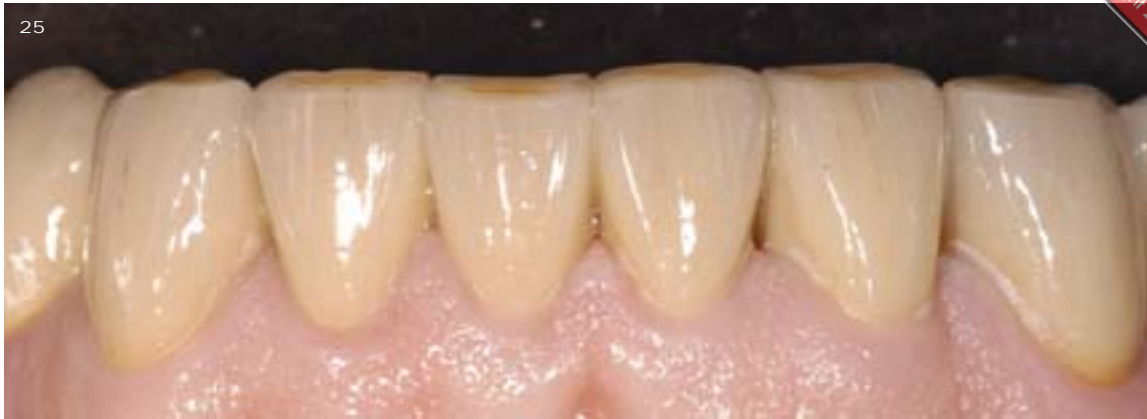

Abb. 25  
Die fertigen Unterkieferkronen nach einem Monat Tragezeit. Die Mundhygiene weist leider Mängel auf

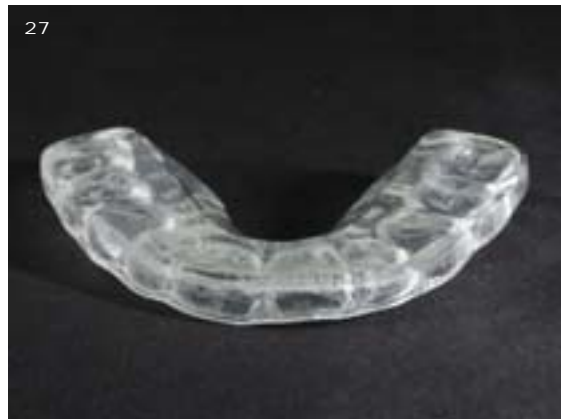
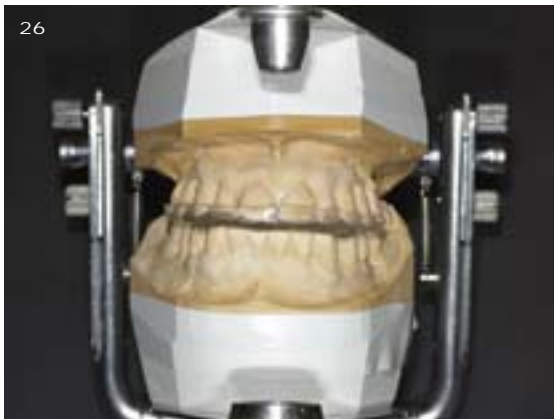
Abb. 26 und 27  
Zum Abschluss wurde zum Schutz des Kiefergelenks und der Restaurationen eine Michiganschiene angefertigt

Die fertige Restauration präsentiert sich in der Abbildung 24 im Artikulator. Nun kann die Restauration in die Praxis gebracht und eingesetzt werden (Abb. 25).

Abschliessend wurde noch eine Michiganschiene hergestellt, da der Patient ein starker Bruxer ist (Abb. 26 und 27).

Informationen ein, die gemeinsam erarbeitet wurden. Es bildet die Planungsgrundlage und führt – wie in diesem Fall gezeigt – zielsicher zum Erfolg. □

## Fazit

Wie aus diesem Fallbericht ersichtlich wurde, konnte einem Patienten, der massiv an vertikaler Dimension verloren hatte, in wenigen Schritten ein neuer Biss „gegeben“ werden. Voraussetzung hierfür ist, dass die Kommunikation und Abstimmung aller am Fall beteiligter Personen konsequent vollzogen wird. Ein wunderbares und denkbar einfaches Instrument ist hierbei das Wax- beziehungsweise Set-up. In dieses fließen alle

## Produktliste

Indikation	Name	Hersteller/Vertrieb
Abformmaterial	Aquasil	Dentsply DeTrey
Artikulatorsystem	SAM 3	SAM Präzisionstechnik
Kaltpolymerisat	ENAMEL plus TEMP	BENZER-DENTAL AG
Implantatsystem	OSSEOTITE certain	BIOMET 3i
Kopierfrässystem	Zirkograph 025 ECO	Zirkonzahn
Modellgips	GC Fujirock EP, braun	GC Europe
Kunststoff, Schienen	Aesthetic Autopolymerisat, clear	Candulor
Verblendkeramik	Initial Zr-FS	GC Europe
Zirkonoxid	ICE Zirkon	Zirkonzahn

## Zur Person

Ztm. Jan Gasser, Jahrgang 1978, schloss seine Lehre als Zahntechniker 1998 ab. Danach arbeitete er zwei Jahre in einem Kieferorthopädischen Labor, anschliessend zwei Jahre bei Walter Gebhard in Zürich und drei Jahre bei Rudi Lanfranconi, ebenfalls in Zürich. Während dieser Zeit besuchte er nebenberuflich die Schweizer Meisterschule und machte sich 2005 in Winterthur selbstständig. Des Weiteren waren Dr. Fabian Wettstein (behandelnder Zahnarzt), Daniela Dimita (Fotos) sowie Dan Krammer und Jan Gasser (Text), am Entstehen dieses Beitrags beteiligt. Die zahntechnischen Arbeiten stammen von Jan Gasser und Helen Schwarzer.

## Kontaktadresse

Ztm. Jan Gasser • Zahntechnisches Labor • Stadthausstrasse 71 • 8400 Winterthur

